

胃ガンに対する可視総合光線療法

一般財団法人光線研究所
所長 医学博士 黒田 一明

国立ガン研究センターは、平成28年に新たにガンと診断される患者数は、前年より2万8千人増えて101万200人になるとの予測を公表しました。この予測は平成26年から始まりましたが、年間100万人を越えるのは初めてです。要因は、高齢者人口の増加や診断精度が上がったことなどによると考えられます。部位別でみると、胃ガンは大腸ガンに次ぎ多く、男性で第2位、女性は第4位と予測されています。胃ガンの原因には、食生活、飲酒、喫煙などの生活習慣の乱れ、ピロリ菌感染、ストレス、過労などが関与しています。胃ガン患者はビタミンD不足者が多く、光線療法でビタミンD不足、カルシウム代謝を是正するとともに体温、血行状態、免疫機能、骨代謝を良好に保つことが重要となります。

今回は胃ガンに対する光線治療について文献、光線治療例を解説します。

■胃ガン患者における血中ビタミンD濃度と予後 (中国の研究2012年)

胃ガン患者における血中ビタミンD濃度と予後について、関連を検討した。197人の胃ガン患者の血中ビタミンD濃度を調べるとビタミンD欠乏者が57.9%、不足者が34%、充足者は8.1%で、90%以上がビタミンD不足の状況であった。血中ビタミンD濃度をステージ別、リンパ節転移の進行別でみると、ステージⅢ～Ⅳ例、リンパ節転移の進行例でそれぞれ低いことが判明した。さらに、血中ビタミンD濃度を20ng/ml以上と未満で分け生存率を検討すると、20ng/ml以上で57.8%、20ng/ml未満で43%と血中ビタミンD濃度が高いと生存率がよいことが明らかになった。

■ビタミンDは胃ガン細胞の増殖を抑制する (韓国の研究2011年)

胃ガンの細胞を使った実験で、ビタミンDが胃ガン細胞の増殖を抑制するか、さらに抗ガン剤にビタミンDを併用すると抗腫瘍作用を増強するかどうかを検討した。試験管内に入れた2種類の胃ガン細胞にビタミンDを添加するとどちらも増殖が抑制された。さらに、胃ガン細胞に抗ガン剤とビタミンDを同時に添加すると抗ガン剤単独の場合より増殖は著明に抑制された。

以上から、ビタミンDは胃ガン細胞の増殖を抑制し、とくに抗ガン剤との併用で著明に抑制され相乗効果がみられた。

■ビタミンDは、ピロリ菌の抗体産生を促進する (イランの研究2007年)

ビタミンDは免疫機能に影響を与えるが、今回、ビタミンDがピロリ菌の抗体産生に与える影響を検討した。その結果、ビタミンD濃度が高いとピロリ菌に対する抗体産生が促進されることが示された。以上から、ビタミンDはピロリ菌の抗体産生を介してピロリ菌に抵抗する作用があることが示唆された。

■可視総合光線療法（光線療法の光、熱エネルギーの抗ガン作用）

ガン予防には一次、二次、三次、四次予防がありますが、基本はガンを含む全ての病において、「予防」に勝る治療はありません。一次予防では食習慣、睡眠、運動、飲酒、喫煙、過労、冷えなど生活習慣の改善とともに光線療法の継続が重要となります。胃ガンの予防には光線療法の光、熱エネルギーで体温、血行を良好に保ち、ビタミンD産生を高めカルシウム代謝を良好にし、免疫機能を高めておくことが重要となります。二次予防ではガンの早期発見、早期治療が重要です。胃ガンは手術が基本的な治療となりますが、その術前術後に光線療法を行うと術後の体力回復、傷の治り、抗ガン剤の副作用やダンピング症状の軽減、骨量低下予防などに大きなメリットがあります。三次予防では転移や新たなガンの予防のため光線療法が利用できます。四次予防では進行ガンによる体力の低下、痛みなど生活の質の低下に対し、光線療法は食欲、睡眠など全身状態の改善を介して延命につながります。

冷えが強い場合は1日2回の治療や治療器2台での治療がよいこともある。

【注意】胃ガンは病院での診察、検査、治療が必要で、光線治療は病院治療に併用します。

可視総合光線療法

治療用カーボン・照射部位・時間

★胃ガン

1000-5000番、1000-4008番、
1000-5002番、1000-6000番

痛みには

3001-5000番、3001-4008番、
1000-4001番

全身照射

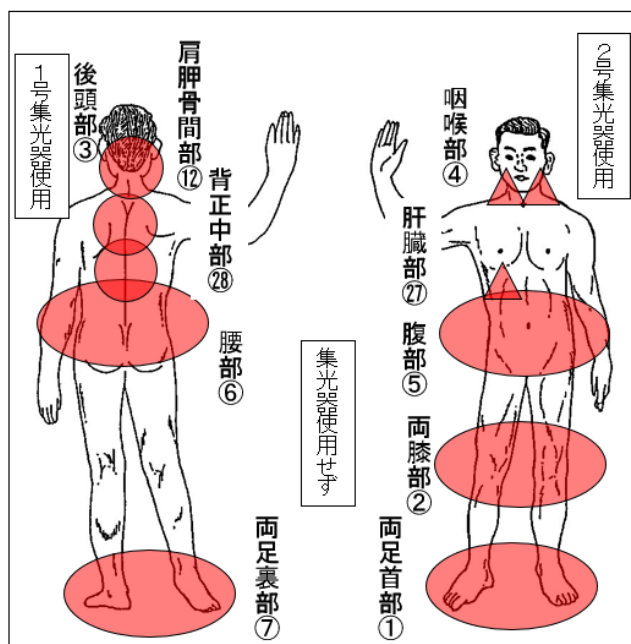
⑦①②⑤⑥②⑧⑫③②⑦④各5~10分間

局所照射

痛む部位、転移部位はその部位を1号あるいは2号集光器で各5~10~20分間照射を適宜追加する。1日2~3回照射する場合もある。

照射部位

全身照射



局所照射

患部は集光器をつけて照射する

【治療例1】胃ガン術後 77歳 男性

身長 178.0cm
体重 65.5kg
(東京都)

症状の経過: 69歳時、健診で胃の検査は異常なかったが、ピロリ菌が陽性であったので抗生物質で除菌した。72歳時の健診で胃ガンの疑いがあり精査を受けた。胃内視鏡検査、細胞検査で胃ガンと診断され(ステージ I B)、腹腔鏡手術を受けて胃2/3を切除した。術後はとくに抗ガン剤の治療はなく、再発の不安があり友人に相談したところ光線治療は血行改善、免疫促進、傷跡の改善、胃腸の働きを良くすると説明されたので術後に当附属診療所を受診した。

治療の経過: 自宅で毎日治療した。術後は足の冷えが強かったが、治療2、3週間で足が温まり寝付きがよくなった。夜間尿は2回から1回か0回に減った。治療3カ月後、傷跡はきれいに治り、胃腸の調子はよく食欲もあった。治療1年後、胃や血液の検査は異常なく体調はよかった。その後は光線治療は1日おきに行った。治療5年後の現在、胃ガンの再発はなく経過順調で、骨量は光線治療のおかげで著増している。

同年代比較: 初診時87%、5年後100%
最大骨量年齢比較: 初診時74%、5年後83%

治療用カーボン: 1000-4008番

照射時間:
⑦⑳10分間、①②⑤⑥③各5分間、足の冷えがあるときは⑦は20分間照射

【治療例2】胃ガン術後 73歳 男性

身長 164.2cm
体重 59.6kg
(東京都)

症状の経過: 68歳時、心臓検査の際、血液検査でたまたま貧血が判明し、その原因が胃ガンであった(ステージ I B)。開腹手術を受け胃2/3を切除した。術後は食事がつまる感じがあり、腹痛、腹部膨満感などダンピング症状があった。自宅に光線治療器があったので治療法の確認のため当附属診療所を受診した。

治療の経過: 自宅で毎日治療した。治療1カ月後、傷跡がきれいになり担当医は驚いていた。治療2カ月後、のどのつまる感じ、腹痛、腹部膨満感などの症状は少なくなった。治療4カ月後、食べ過ぎなければダンピング症状は出なくなった。術後の検査は異常がなかった。治療6カ月後、体調はよかった。治療1年後、ガンの再発、貧血はなく経過はよかった。治療5年後の現在、体重は5kg増えて、のどのつまる感じは多少続いているが、ガンの再発はなく光線治療の継続で体調はよい。

治療用カーボン: 1000-4008番

照射時間:
⑦②⑥⑳各10分間、⑤③各5分間、咽喉部正面は適宜5分間照射

【治療例3】胃ガン術後 女性 55歳

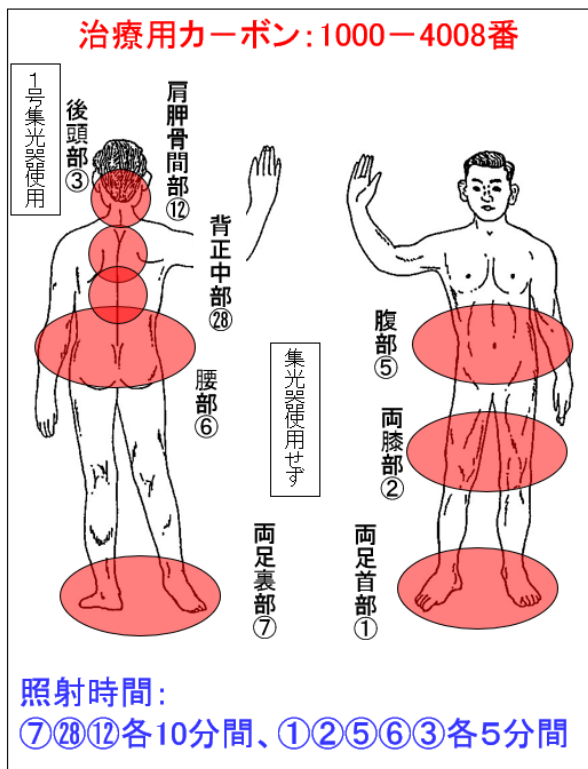
身長 154.0cm

体重 44.0kg

(東京都)

症状の経過: 47歳時、上腹部の痛み、重苦しさがあり、時に背中痛もあった。病院で検査を受けたがとくに異常はなかった。この時ピロリ菌検査が陽性であったので除菌した。50歳時、再び上腹部に痛みがあり、胃内視鏡検査で胃ガン(ステージⅡA)と診断された。開腹手術を受け、抗ガン剤を服用した。術後も上腹部に冷え、痛みがあったので友人の紹介で当附属診療所を受診した。

治療の経過: 自宅で毎日治療した。治療6カ月後、足、上腹部の冷え、痛みはなくなり、抗がん剤の副作用は光線治療のおかげで少なかった。治療1年後、食欲、便通はよく体重が2kg増えた。治療2年後、病院検査は異常なく順調な経過であった。治療5年後の現在、体調がよいので仕事を始めた。



【その他の治療例】

【治療例】胃ガン術後 男性 64歳

55歳時、胃ガンと診断され胃の全摘手術を受けた。術後は腫瘍マーカーが下がらず腹膜転移が判明し、抗ガン剤の服用を始めた。光線治療器を持っていたので当附属診療所を受診し、処方された1000-4008番を使って治療を始めた。その後、腹膜転移は徐々に縮小した。抗ガン剤の副作用は強かったが、光線治療で対応し、治療10年後の現在、貧血があるのみでガンの再発はない。

【治療例】胃ガン 女性 87歳

78歳時、健診で胃ガン(5cm)と診断され手術を勧められたが断り、貧血の鉄剤のみ服用を始めた。知人の紹介で光線治療のため当附属診療所を受診し光線治療(1000-4008番)を始めた。その後は光線治療でガンの増大、進行はなく経過した。86歳よりガンが進行し腹水が増え、貧血が強くなっている。治療9年後の現在、ガンは広がっている。

【治療例】胃ガン 男性 59歳

仕事が忙しく健診は受けていなかった。57歳時、腹部膨満感があり検査で胃ガンと診断された。ステージⅣで手術はできず抗ガン剤の治療を受けた。親戚の紹介で当附属診療所を受診し光線治療を始めた(1000-4008番)。治療1~2カ月で腹水がなくなり、治療1年後、ガンが小さくなった。診断時余命半年と言われていたが治療2年後までは抗ガン剤と光線治療で体調はよかった。治療3年目から肝臓転移が数カ所出現している。

【治療例】逆流性食道炎 女性 63歳

53歳時、更年期症状があったので各科で検診を受けたところピロリ菌が陽性、抗生物質で除菌した。除菌後から胃のもたれ、吐き気、上腹部の冷えなどの症状があり、胃内視鏡検査は逆流性食道炎の診断で薬剤を処方された。薬剤では症状の改善が十分でなく、3001-4008番を使って光線照射し、治療半年で症状が改善してきた。

【治療例】逆流性食道炎 女性 66歳

58歳時、膝痛のため友人の紹介で当附属診療所を受診し光線治療を始めた。64歳時、ピロリ菌が陽性、抗生物質で除菌した。除菌後から胃のもたれ、吐き気、食欲不振などの症状があり、胃内視鏡検査は逆流性食道炎の診断で薬剤を処方されたが効果がなく薬剤を変えても症状の改善がなかった。3001-5000番を使って治療し徐々に症状が軽減している。