

# 可視総合光線療法でステロイドの減薬

## ・副作用軽減に効果が見られた症例

一般財団法人光線研究所

研究員 柿沼 規之

所長 医学博士 黒田 一明

ステロイド薬は炎症に関係するサイトカイン、プロスタグランジンなどの産生を抑えたり、白血球の一種であるリンパ球の機能を抑制したりすることにより、強力な抗炎症作用と免疫抑制作用を發揮します。このため膠原病をはじめとする自己免疫疾患、アトピー性皮膚炎や気管支喘息などのアレルギー性疾患に対する治療の有効な選択肢のひとつになっています。しかし様々な疾患に対し効果がみられる一方で、副作用が懸念されます。可視総合光線療法は、血行状態を改善し、副腎機能や代謝・排泄機能などを高める作用があり、ステロイド薬の減薬や副作用軽減に期待ができます。

今回は、光線治療のステロイド内服薬による自己免疫性膵炎、多発性筋炎、慢性炎症性脱髄性多発神経炎の副作用の改善例と有用性を解説します。ステロイド薬の減量については、光線研究紙第495号も参照して下さい。

### ■ステロイド

本来は副腎皮質から分泌されるホルモンで、コレステロールから合成されます。副腎は左右の腎臓の上に位置する5g前後の小さい臓器で皮質と髄質からなりますが、ステロイドは皮質から作られ健常人では、1日に2～5mgの副腎皮質ホルモンが分泌されています。ステロイド薬は、これに似た物質を化学合成したもので、主な役割は身体に対するストレスに抵抗力を与えることです。炎症もストレス反応のひとつで、ステロイド薬を服用すると炎症が抑えられます。しかし、ステロイド薬を多量、長期間服用しているとタンパク質・脂質・骨などに代謝異常を起こし、様々な副作用を引き起こす場合があります。

#### ◆ステロイド薬の主な副作用

- |                 |            |
|-----------------|------------|
| 1. 免疫低下（易感染性）   | 6. 白内障や緑内障 |
| 2. 糖尿病や高血圧      | 7. 骨粗鬆症    |
| 3. 消化性潰瘍        | 8. 食欲増進    |
| 4. 精神症状         | 9. 動脈硬化    |
| 5. 筋萎縮（ステロイド筋症） | 10. 大腿骨頭壊死 |

### ■可視総合光線療法

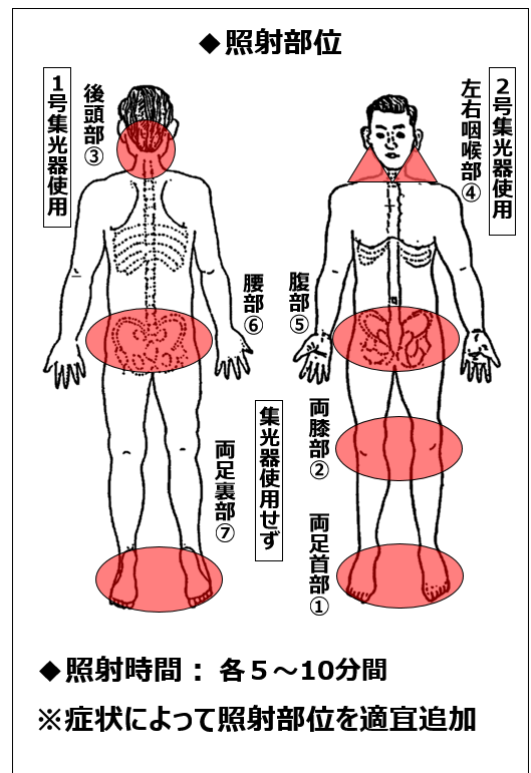
前述のとおりステロイド薬は病気を改善する主作用と、一方で副作用が伴う「諸刃の剣」ともいえます。可視総合光線療法の光と熱エネルギーは、ステロイド薬の影響で収縮した血管を広げ血行状態を改善するとともに、ビタミンDを体内で産生し免疫力の強化や暴走した一部の免疫細胞の正常化を図ります。光線療法により症状が改善、安定すればステロイド薬の減薬も無理なくスムーズとなり、代謝・排泄機能を高めるので、ステロイド薬の効果を高め、副作用が出るリスクを減らすことも期待できます。

また、残念ながらステロイド薬による副作用が出てしまった場合でも、その副作用の諸症状に対し光線療法で改善や軽減の可能性は十分あるので、ステロイド薬を服用している人にとって光線療法を併用することは大変有意義であると考えます。

※注意 ステロイド薬を自己判断で減薬または中止してしまうと、倦怠感や吐き気、頭痛、血圧低下などのステロイド離脱症候群がみられたり、病気の悪化や再燃を起こしたりすることがあるので、必ず主治医と相談して下さい。

◆治療用カーボン

- 3001-4008番
- 3001-5000番
- 3002-5000番
- 1000-3001番
- 1000-3002番など



■自己免疫性膵炎

原因：自己免疫の異常 詳しい原因は不明

発症年齢：60代にピークがみられる 男女比は5：1

症状：黄疸 膵臓が炎症により腫大するため、胆管が押しつぶされて胆汁が十二指腸に流れにくくなるため黄疸が初発症状とする例が約6割と最も多い

腹痛 たいていの場合軽く、腹痛を伴わないこともある

糖尿病の悪化や発症

体重減少 3割程度

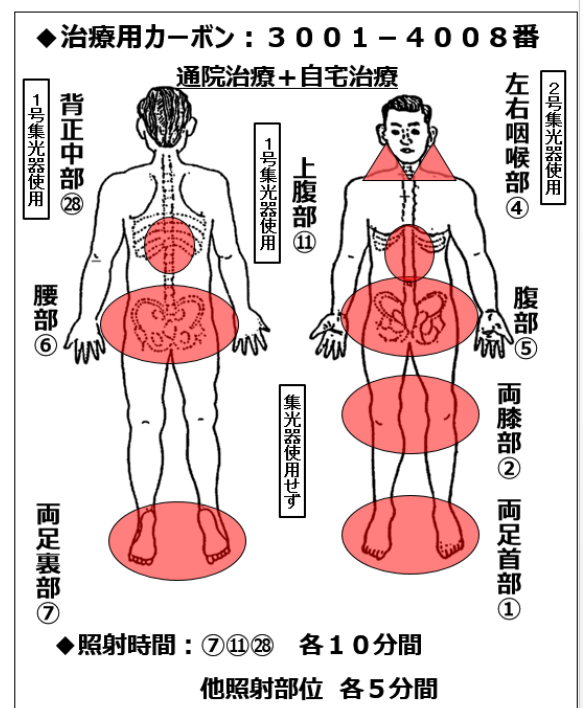
■治療例1 自己免疫性膵炎 82歳 男性 166cm 61kg

◆症状の経過：

73歳時、以前からあった胆石が大きくなったので胆のうを切除した。翌年の術後検診で膵臓の腫れを指摘され、自己免疫性膵炎と診断された。治療のためにステロイド30mg/日の服用を開始したところ、左腹部から左背中にかけて帯状疱疹が出てしまい、病院で治療を受けた。

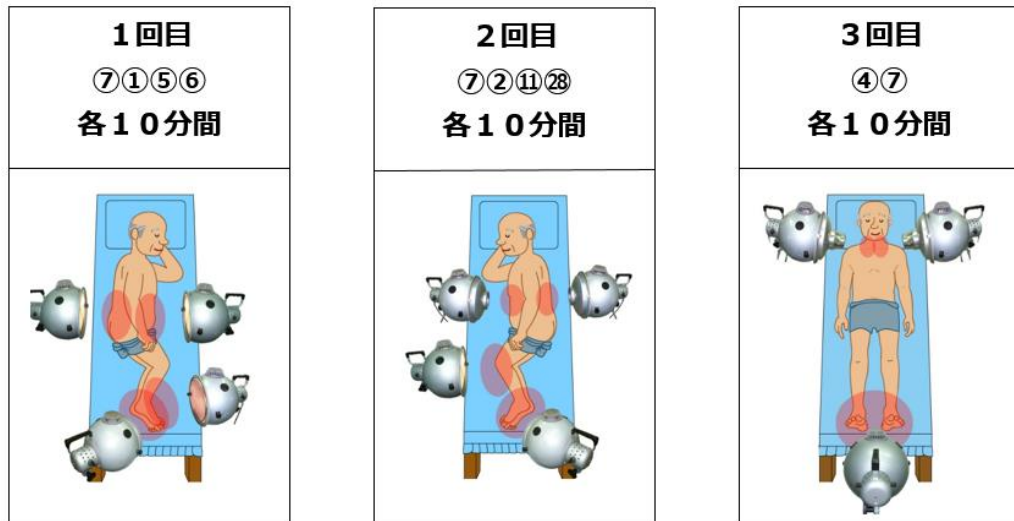その後、帯状疱疹は治りステロイドは5mg/日になったが他に疲れやすさ、顔のむくみなどがでてきた。近所の人からだの不調を訴えたところ光線治療を勧められ、77歳時に当附属診療所を受診した。

◆治療の経過：光線治療を始めて1カ月後、以前よりからだが軽くなり疲れやすさが和らいできた。2カ月後、ステロイドが4mg/日に減り、顔のむくみがなくなった。半年後、さらにステロイドは3mg/日に減



り、以前眠れなかったとき服用していた睡眠導入剤を飲まなくても熟睡ができるようになった。半年後から自宅治療も開始し、当所への通院治療も続けた。その後も病状は安定し、80歳時にはステロイドは2mg/日に減った。半年毎の検査を受けているが、膵臓の腫れは引いていると言われた。体調はとてもよく、家族旅行なども楽しみ、日々元気に動いている。

当光線研究所附属診療所での治療例



## ■多発性筋炎

原因：膠原病に含まれ、自己免疫が誤作動を起こし筋肉を攻撃

発症年齢：中年発症が最も多い 男女比は1：3

症状：全身倦怠感

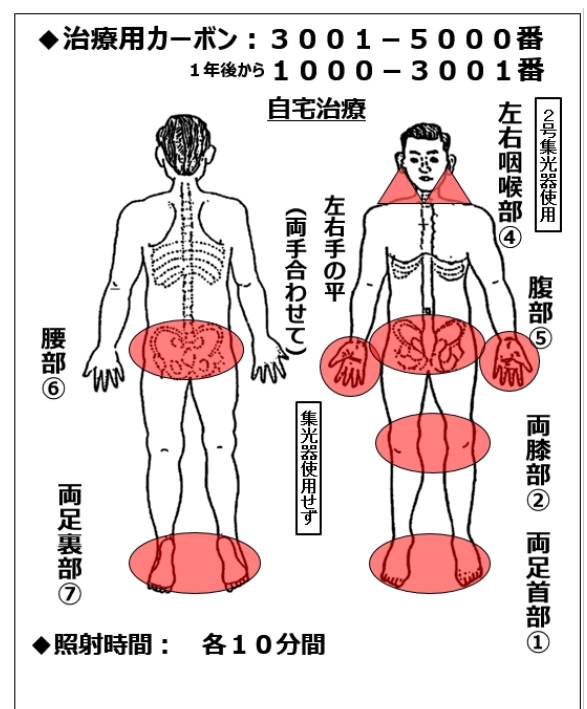
筋肉の炎症により筋肉に力が入りにくくなったり、痛みが出たりする

食欲不振、嚥下機能障害（食べ物が飲み込みにくくなる）

## ■治療例2 多発性筋炎 68歳 女性 160cm 40kg

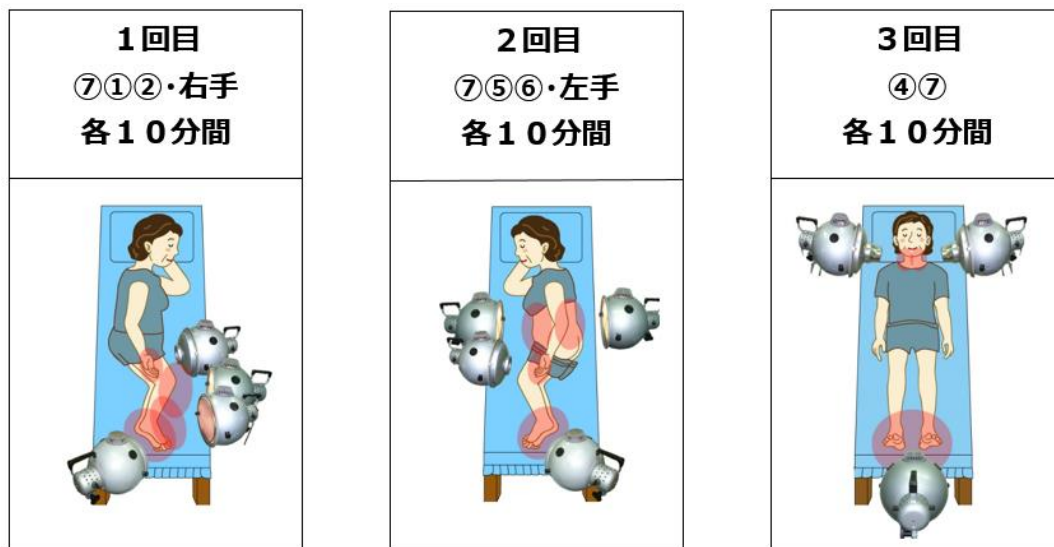### ◆症状の経過：

66歳時に手指がしもやけのように赤くなり、痛みが出てきた。病院を受診したところ多発性筋炎と診断され入院してステロイド治療を受けることになった。ステロイド60mg/日から始め、2カ月後40mg/日になったところで退院した。病気の影響で全身の筋力低下や嚥下機能の低下がみられ、ステロイドは引き続き服用していくことになった。ステロイド治療を始めてから、からだの冷えをととても強く感じるようになった。以前、坐骨神経痛で効果があった光線治療を思い出して、多発性筋炎の病状の安定とステロイドの減薬効果を期待し、当附属診療所を受診した。



◆治療の経過：自宅で毎日光線治療を行ったところ、冷えが和らぎよく眠れるようになってきた。2カ月後、手指の赤みが少し薄くなり、飲み込みにくいのが改善して食事するのが楽しみになった。1年後より治療用カーボン1000—3001番に変え、ステロイドは6mg/日にまで減らすことができた。病状は安定した状態を維持し、現在は1人で外出もできる。毎日よく歩いているので筋力低下もあまり感じない。光線治療は継続中である。

当光線研究所附属診療所での治療例



### ■慢性炎症性脱髄性多発神経炎

原因：原因は不明

末梢神経に対する免疫異常により、神経線維を覆う膜構造（ミエリン）が破壊されることで症状が出現

発症年齢：2～70歳と幅広い 男性が若干多い

症状：①2カ月以上にわたり進行性または再発性の経過で四肢の筋力低下やしびれ感をきたす

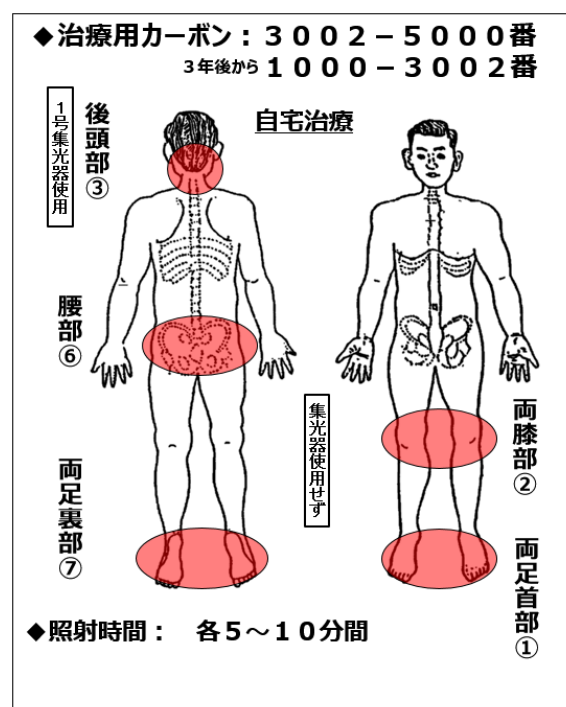
- ②左右対称性に腕が上がらなくなる
- ③握力低下 物をうまくつかめなくなる、箸が思うようにつかえなくなる
- ④階段がうまく登れなくなる
- ⑤転びやすくなる

### ■治療例3 慢性炎症性脱髄性多発神経炎

72歳 女性 152cm 66kg

◆症状の経過：

62歳時に手足が動かしづらくなり病院を受診した。検査の結果、慢性炎症性脱髄性多発神経炎と診断された。免疫グロブリン点滴を行い、その後ステロイド15mg/日の服用を開始。病状は安定し日常生活に支障はなくなったが、ステロイドの副作用で食欲が増進し体重が7kg増えた。病気のことを心配した姪が光線治療を紹介してくれたので、65歳時に当附属診療所を受診した。



◆治療の経過：

光線治療でからだ徐徐に温まり、手足の動きが良くなっていくのを実感した。1年後にステロイドは6mg/日になった。3年後、病状の変化が停滞気味だったので当所を再診し、治療用カーボン1000—3002番へ変更したところステロイドは1mg/隔日になり、4年後にはステロイドは中止することができた。ステロイドを中止して3年が経過したが、手足の動きは病気になる前のように動かすことができ体重は5kg減った。骨密度測定値は同年齢比102%、若年齢比83%。

当光線研究所附属診療所での治療例

